

COVID-19 ワクチン接種後の血小板減少症を伴う脳静脈血栓症

河野 浩之^{1)*} 橋本洋一郎²⁾ 平野 照之¹⁾

要旨：新型コロナウイルスに対するアデノウイルスベクターワクチンであるバキスゼブリア®（アストラゼネカ社）の副反応として、血小板減少症を伴う血栓症（特に脳静脈血栓症）が報告されるようになり、欧州医薬品庁は「非常にまれな副反応」として記載すべき病態と結論づけている。ヘパリン起因性血小板減少症と類似した病態といわれている。頻度は少ないものの、本病態が疑われる場合は、ヘパリン投与や血小板輸血を避け、高用量免疫グロブリン静注療法やヘパリン以外の抗凝固薬投与など、関連知見に基づいた最善と思われる治療を速やかに提供すべきである。本病態は新しい概念でありエビデンスは確立していないが、現状で報告されている内容をまとめた。（臨床神経 2021;61:594-601）

Key words： COVID-19, ワクチン, 血小板減少症, 血栓症, 脳静脈血栓症

1. はじめに COVID-19 ワクチン接種後の血小板減少症を伴う血栓症

全世界で新型コロナウイルス（SARS-CoV-2）に対するワクチン接種が進む中、副反応として血小板減少症を伴う血栓症が問題となっている。2021年4月上旬にアデノウイルスベクターを使用するバキスゼブリア®（AZD1222, 旧開発コード ChAdOx1 nCoV-19, アストラゼネカ社）^{1)~3)} や JNJ-78436735（旧開発コード d26.COV2.S, Janssen/Johnson & Johnson 社）⁴⁾⁵⁾ の接種後に、血小板減少症を伴う脳静脈血栓症（脳静脈洞血栓症を含む）や内臓静脈血栓症を発症するケースシリーズが海外から相次いで報告された。血栓症と血小板減少症を伴い、血小板第4因子に対する抗体が検出されることが多いことから、ヘパリン起因性血小板減少症（Heparin-Induced Thrombocytopenia, 以下 HIT と略記）と類似した病態と捉えられている^{1)~6)}。名称については、vaccine-induced immune thrombotic thrombocytopenia (VITT) や vaccine-induced prothrombotic immune thrombo-cytopenia (VIPIT) という名称が用いられたが、現在は血小板減少症を伴う血栓症（Thrombosis with Thrombocytopenia Syndrome, 以下 TTS と略記）と呼ばれる⁷⁾。2021年4月7日に欧州医薬品庁はバキスゼブリア®について、TTSを「非常にまれな副反応」として記載すべきであると結論している⁸⁾。また、JNJ-78436735は2021年4月13日に米国食品医薬品局から投与を見合わせるよう勧告が出された⁹⁾（その後4月23日に再開された）。

国内では2021年5月21日にバキスゼブリア®が特例承認

された。COVID-19 ワクチン接種後の TTS は新しい疾患概念であり、まだ不明な点が多いが、日常診療で遭遇する可能性があり、現時点の報告をまとめる。

2. 特徴

COVID-19 ワクチン接種後の TTS の特徴は、1) ワクチン接種後4~28日に発症する、2) 血栓症（脳静脈血栓症、内臓静脈血栓症など通常とは異なる部位に生じる）、3) 血小板減少症（中等度~重度）、4) 凝固線溶検査異常（D-ダイマー著増など）、5) 抗血小板第4因子抗体（Enzyme-Linked Immunosorbent Assay, 以下 ELISA 法と略記）が陽性となる、が挙げられる^{1)~6)10)~12)}。速やかに結果が判明する1)~3)に当てはまる場合は、TTSを疑い、速やかに診療を開始する必要がある。

2-1. 疫学

バキスゼブリア®接種後の血栓塞栓症の頻度は、10万人接種あたり、1人程度¹³⁾¹⁴⁾から11人¹⁵⁾と極めて低い。しかし、これまでに報告されたバキスゼブリア®または JNJ-78436735 接種後の TTS 症例は、出血や著明な脳浮腫を伴い致命的な経過をとる重症脳静脈血栓症が多く、致死率が高い（詳細は後述）^{1)~3)5)16)}。また、女性の割合が高かった（76%, 44/58例）^{1)~3)5)16)17)}。

*Corresponding author: 杏林大学医学部脳卒中医学〔〒181-8611 東京都三鷹市新川6-20-2〕

¹⁾ 杏林大学医学部脳卒中医学

²⁾ 熊本市市民病院脳神経内科

(Received May 21, 2021; Accepted July 6, 2021; Published online in J-STAGE on August 7, 2021)

doi: 10.5692/clinicalneuroil.cn-001646

2-2. 発症時期

海外の報告や提言を参考すると、COVID-19 ワクチン接種後の TTS の発症時期は 4～28 日（ワクチン接種日を 0 日とする）と考えられる^{6)10)~12)}。なお、血小板第 4 因子に対する抗体の情報はないものの、COVID-19 ワクチン接種 3 日後に血小板減少症を伴う脳静脈血栓症を来した症例が報告されている¹⁸⁾。発症時期の記載として COVID-19 ワクチン接種から症状発現¹⁾⁵⁾¹⁶⁾としているものもあれば、入院までの期間²⁾³⁾⁵⁾¹⁷⁾を記載している報告もある。

2-3. 血栓症発症部位

COVID-19 ワクチン接種後の TTS による血栓症の発症部位として静脈系、動脈系ともに報告がある。重症の脳静脈血栓症が多い^{1)~5)16)17)}ほか、内臓静脈血栓症（門脈系、肝静脈、脾静脈、腸間膜静脈など）の報告が多いことも特徴である^{1)~5)16)17)}。脳静脈血栓症と診断した場合でも、脳以外の複数部位に血栓症を合併している可能性を考慮する必要がある。そのほか、脳梗塞（動脈系）、一過性脳虚血発作、急性冠症候群、心臓内血栓、肺血栓塞栓症、下肢静脈血栓症、下大静脈内血栓、脊髄周囲の静脈、大動脈内血栓、内頸静脈内血栓などが報告されている^{1)~5)16)17)}。

2-4. 臨床症状

脳静脈血栓症を発症している場合でも特異的な神経症候は来さないことが多い。一般的な脳静脈血栓症に発現する症候の頻度は、頭痛が 70～90%、痙攣が 30～40%、うっ血乳頭が 30～60%、局所運動麻痺が 30～50%、失語は 15～20% 程度と報告されている¹⁹⁾。救急診療において、非典型的な脳浮腫、脳梗塞、皮質下出血、くも膜下出血に遭遇した場合や、重度で持続する頭痛の訴えがある場合は、COVID-19 ワクチン接種後の TTS に伴う脳静脈血栓症の可能性を考慮する必要がある。病歴聴取をする際に、COVID-19 ワクチンの種類や接種からの期間に関する情報も収集することが重要である。

2-5. 血液検査

血液検査では血小板数が低下していることが特徴である。特に $3 \times 10^4/\mu\text{l}$ 以下の著明な血小板数をきたすことがある^{1)~5)16)17)}。D-ダイマーが上昇していることも多く^{1)~5)16)17)}、基準上限の 4 倍以上に上昇している場合は TTS の可能性が高いといわれている¹⁰⁾。また、フィブリノゲンが低下している症例が多い^{1)~5)16)}。そのため、TTS では血栓傾向のみではなく、出血傾向にも注意が必要である。

2-6. 画像検査

脳静脈血栓症を疑う場合は、MRI T₂*強調画像や磁化率強調画像、MR venography、CT および CT 血管造影（静脈相を含む）を行う。来院時点から頭蓋内出血をともなう症例もあることから、非典型的な脳出血やくも膜下出血の場合、TTS も鑑別すべきであろう。持続する腹痛、胸痛や息切れなど脳以外の部位に新たに血栓症を疑う症状があれば、それぞれの

疾患を診断するために、速やかに画像検査を追加する必要がある。

3. ヘパリン起因性血小板減少症の関係

COVID-19 ワクチン接種後に発症する TTS は、HIT、とくに自己免疫性 HIT²⁰⁾ と病態が類似する疾患と考えられている^{1)~6)17)}。通常の HIT は、ヘパリン投与が誘因となり、血小板第 4 因子/ヘパリン複合体に対する抗体が誘導され、血小板や単球の FcγRIIA への結合を介して、血小板の活性化やトロンビン過剰産生、血栓塞栓症、消費性血小板減少症を来す疾患である²¹⁾。自己免疫性 HIT は、ヘパリンの曝露がなくとも、つまりヘパリン非依存性に血小板第 4 因子と多価陰イオンの複合体に対する抗体が誘導され、HIT と同様に血小板減少症と血栓症を発症する²⁰⁾。TTS においても、自己免疫性 HIT と同様に、血小板第 4 因子と多価陰イオン（ヘパリン類似体）やワクチンに含まれる free-DNA などが複合体を形成し、その複合体に対して形成された抗体が血小板の活性化を惹起する可能性が想定されている¹⁾²⁾⁶⁾。

TTS の病態は自己免疫性 HIT と類似しており、発症前にヘパリン曝露歴がなくとも生じ^{1)~3)5)17)}、血小板減少や凝固異常が顕著^{1)~5)16)17)20)22)}である。しかしながら、TTS では抗血小板第 4 因子抗体は ELISA 法で陽性になる^{1)~5)16)17)20)21)23)}が、ラテックス凝集法や化学発光免疫測定法では偽陰性になる⁴⁾⁵⁾²³⁾²⁴⁾。つまり現在一般的に国内で使用されている「HIT 抗体」は TTS の診断に用いるべきでないということであり、TTS の診断において十分な注意が必要である。

4. 海外における COVID-19 ワクチン接種後 TTS の報告のまとめ

4-1. バキサゼブリア®接種後の TTS (Table 1)

ドイツとオーストリアから、バキサゼブリア®接種の 5～16 日後に発症した 11 例の TTS が報告された¹⁾。症状出現前にヘパリンを投与された患者はいなかった。11 例中 9 例は女性で、年齢の中央値は 36 歳（範囲 22～49 歳）であった。一つ以上の血栓性イベントが生じた 11 例中 9 例は脳静脈血栓症、3 例は内臓静脈血栓症、3 例は肺塞栓症、4 例はその他の血栓症を呈していた。致命的な頭蓋内出血を呈した 1 例は、剖検結果を待っている段階であり、脳静脈血栓症は除外できていない。45%（5 例）が播種性血管内凝固症候群（disseminated intravascular coagulation, 以下 DIC と略記）を発症した。すべての症例で血小板数が著明に低下し（最低値の範囲は 9,000 から 107,000/ μl ）、D-ダイマーを測定した 7 例のすべてで著明に数値が上昇していた。血小板第 4 因子とヘパリンの複合体に対する抗体（ELISA 法）は測定した 9 例すべてで中～強陽性であった。6 例（55%）が死亡した。

ノルウェーから、バキサゼブリア®の初回投与から 7～10 日後（中央値 8 日）に入院した 5 例の TTS が報告された²⁾。症状出現前にヘパリンを投与された患者はいなかった。5 例中

Table 1 Clinical and laboratory summary of available thrombosis with thrombocytopenia syndrome after COVID-19 vaccination.

Vaccine	German and Austria ¹⁾		Norway ²⁾		UK ³⁾		German ⁴⁾		UK ^{4b)}		USA ⁵⁾		
	Vaxzevria™ (AstraZeneca)		Vaxzevria™ (AstraZeneca)		Vaxzevria™ (AstraZeneca)		JNJ-78436735 (Janssen/Johanson & Johnson)		JNJ-78436735 (Janssen/Johanson & Johnson)		JNJ-78436735 (Janssen/Johanson & Johnson)		
number of patients, n	11	5	23	5	23	5	2	12	25-32	18-59 (18-39, n = 8; 40-59, n = 4)	100%	100%	
age, years	22-49 (median 36)	32-54 (median 39)	21-77 (median 46)	32-54 (median 39)	21-77 (median 46)	41-67	25-32	18-59 (18-39, n = 8; 40-59, n = 4)	0%	100%	6-15 (median 8)	10-25 (median 16)	
sex, female, % (n)	82% (9)	80% (4)	61% (14)	80% (4)	61% (14)	100%	0%	18-59 (18-39, n = 8; 40-59, n = 4)	6-9	100%	6-15 (median 8)	10-25 (median 16)	
Time from vaccination to onset, days	5-16	NA	6-24	NA	6-24	NA	NA	10-25 (median 16)	NA	100%	6-15 (median 8)	10-25 (median 16)	
to admission, days	NA	7-10	57% (13/23)	7-10	57% (13/23)	5-11	100%	100%	100%	100%	6-15 (median 8)	10-25 (median 16)	
CVT, % (n)	82% (9/11)	80% (4/5)	15% (2/13)	80% (4/5)	57% (13/23)	20% (1/5)	100%	100%	100%	100%	6-15 (median 8)	10-25 (median 16)	
CVT with ICH	NA	100% (4/4)	15% (2/13)	100% (4/4)	15% (2/13)	100%	100%	100%	100%	100%	6-15 (median 8)	10-25 (median 16)	
other thrombosis (n)	SVT (3), PE (3), aortoiliac (1), intraventricular (1), DVT (1), IVC (1), multiple organ (2)	portal vein (1), hepatic vein (1), splenic vein (1), azygos vein (1), hemiazzygos vein (1), basivertebral vein (1)	portal vein (3), PE (5), ischemic bowel (1), aortic (1), IJV (1), MI (1), ischemic stroke (2), DVT (2)	portal vein (1), hepatic vein (1), splenic vein (1), azygos vein (1), hemiazzygos vein (1), basivertebral vein (1)	portal vein (3), PE (5), ischemic bowel (1), aortic (1), IJV (1), MI (1), ischemic stroke (2), DVT (2)	arterial cerebral embolism (2), TIA (1), thrombotic microangiopathy (1), SVT (1)	arterial cerebral embolism (2), TIA (1), thrombotic microangiopathy (1), SVT (1)	arterial cerebral embolism (2), TIA (1), thrombotic microangiopathy (1), SVT (1)	arterial cerebral embolism (2), TIA (1), thrombotic microangiopathy (1), SVT (1)	arterial cerebral embolism (2), TIA (1), thrombotic microangiopathy (1), SVT (1)	arterial cerebral embolism (2), TIA (1), thrombotic microangiopathy (1), SVT (1)	arterial cerebral embolism (2), TIA (1), thrombotic microangiopathy (1), SVT (1)	arterial cerebral embolism (2), TIA (1), thrombotic microangiopathy (1), SVT (1)
Hemorrhagic disease (n)	fatal ICH (1)	NA	ICH (3), SAH (1), adrenal hemorrhage (1)	NA	ICH (3), SAH (1), adrenal hemorrhage (1)	NA	NA	NA	NA	NA	NA	NA	
DIC	45% (5/11)	NA	NA	NA	NA	NA	NA	NA	NA	NA	NA	NA	
Thrombocytopenia	100%	100%	100%	100%	100%	100%	100%	100%	100%	100%	100%	100%	
Platelet count, ×10 ⁹ /l, reference value approx. 150-350)	9-107	10-70	7-113	10-70	7-113	12-105	19-30	9-127	100%	100%	100%	100%	
Low fibrinogen level	67% (4/6)	60% (3/5)	57% (13/23)	60% (3/5)	57% (13/23)	NA	100%	67%	100%	100%	67%	100%	
Elevated D-dimer level	100% (7/7)	100%	100%	100%	100%	100%	100%	100%	100%	100%	100%	100%	
Antibody to platelet factor 4, ELISA	100% (9/9)	100%	96% (22/23)	100%	96% (22/23)	100%	100%	100%	100%	100%	100%	100%	
Treatment													
IVIg	NA	80% (4/4)	NA	80% (4/4)	NA	60%	NA	58%	NA	NA	58%	58%	
Non-heparin anticoagulant	NA	NA	NA	NA	NA	80%	NA	33%	33%	33%	33%	33%	
Steroid	NA	80% (4/4)	NA	80% (4/4)	NA	60%	NA	3	3	3	3	3	
Heparin treatment	45% (5/11)	100% (5/5)	NA	100% (5/5)	NA	20%	NA	50%	50%	50%	50%	50%	
DOAC	9% (1/11)	0%	NA	0%	NA	NA	NA	NA	NA	NA	NA	NA	
Outcome, fatal	55% (6/11)	60% (3/5)	30% (7/23)	60% (3/5)	30% (7/23)	0%	100%	25%	100%	100%	25%	25%	

CVT, Cerebral vein/venous sinus thrombosis; DOAC, direct oral anticoagulant; DIC, disseminated intravascular coagulation; DVT, deep vein thrombosis; ELISA, enzyme-linked immunosorbent assays; ICH, intracerebral hemorrhage; IVC, inferior vena cava; IVIg, intravenous immunoglobulin; IJV, internal jugular vein; MI, myocardial infarction; NA, not available; PE, pulmonary embolism; SAH, subarachnoid hemorrhage; SVT, splanchic vein thrombosis.

4例が女性で、年齢の中央値は39歳（範囲32～54歳）であった。脳静脈血栓症が4例で、4例とも頭蓋内出血（脳出血、出血性梗塞）を合併し、そのうち3例が死亡した。死亡した3例はいずれも54歳以下の女性であった（37歳女性、42歳女性、54歳女性）。直接の死因は頭蓋内圧亢進と考えられる。内臓静脈血栓症を合併した1例では奇静脈などにも静脈血栓を認めた。5例とも血小板数が著明に低下し（最低値の範囲は10,000～70,000/ μ l）、D-ダイマーが著明に上昇していた。すべての症例で血小板第4因子/ポリアニオンの複合体に対する抗体（ELISA法）が陽性であった。4例は高用量免疫グロブリン静注療法（intravenous immunoglobulin, 以下IVIgと略記、1g/kg）とステロイド（メチルプレドニゾンまたはプレドニゾンを1mg/kg）を投与し、2例は回復し、2例は死亡した。

英国から、バキスゼブリア[®]投与から6～24日後に入院した23例のTTSが報告された³⁾。年齢は中央値46歳（範囲21～77歳）で、女性は14例（61%）であった。脳静脈血栓症を発症した症例は13例（57%）で、そのうち3例が脳出血（2例）またはくも膜下出血（1例）を合併していた。脳静脈血栓症と脳出血を合併した2例はいずれも死亡した。脳出血やくも膜下出血を合併していない脳静脈血栓症10例のうち死亡例は2例であり、脳静脈血栓症に脳出血を合併した症例では死亡割合が高かった。その他の血栓症としては、大動脈内血栓症、内頸静脈内血栓症、心筋梗塞、脳梗塞、腸管虚血、肺塞栓症が報告されている。すべての症例で血小板数が低下しており（範囲は7,000～113,000/ μ l）で、全例でD-ダイマーが高値であった。血小板第4因子に対する抗体は96%（22/23例、ELISA法）で陽性であった。30%（7/23例）が死亡した。各症例に対して行った治療内容の詳細は記載されていない。

その他に、英国¹⁶⁾やドイツ¹⁷⁾から少数例の報告をまとめてTable 1に示す。

一方、バキスゼブリア[®]接種の7日後に免疫性血小板減少症

を発症し、上眼静脈血栓症を発症し、デキサメサゾンとヘパリンで治療したのちに、脳梗塞を発症した1例報告がある²⁵⁾。抗血小板抗体が陽性で、血小板第4因子に対する抗体は陰性と記載されている。このことから、COVID-19 ワクチン接種後のTTSの鑑別に、免疫性血小板減少症を挙げる必要がある。

4-2. JNJ-78436735 ワクチン（Janssen/Johnson & Johnson 社）接種後のTTS（Table 1）

米国からJNJ-78436735接種後の6～15日後（中央値8日）に発症した12例のTTSに伴う脳静脈血栓症が報告された⁵⁾。米国ではこの12例中の最初の6例が米国疾病予防管理センターと米国食品医薬品局に報告され、米国では本ワクチンの接種が一時中断となった。12例すべてが女性で、60歳未満であった。初発症状は頭痛（11例）、悪心または嘔吐（4例）が多かった。11例ではELISA法で血小板第4因子に対する抗体が陽性であった。抗凝固薬について、最初の6例はヘパリンを使用していたが、その後の症例はヘパリン以外の抗凝固薬に変更した。ヘパリン以外の抗凝固薬は4例に実施（アルガトロバン2例、ビパリルジン2例）されていた。高用量IVIgは7例、ステロイドは3例、血小板輸血は4例で投与されていた。12例中3例が死亡した。死亡した3例はいずれも脳実質内の出血と脳浮腫を伴っており、1例はアルガトロバンと高用量IVIgを行い、2例はアルガトロバンもIVIgも使用していなかった。

以上、ケースシリーズのデータをまとめると、COVID-19 ワクチン接種後TTSによる脳静脈血栓症の死亡率は、ドイツ・オーストリアで67%（6/9例）¹⁾、ノルウェー75%（3/4例）²⁾、英国31%（4/13例）³⁾、米国25%（3/12例）⁵⁾であり、一般的な脳静脈血栓症の死亡率5～15%²⁶⁾²⁷⁾と比較すると高かった。脳静脈血栓症に脳出血またはくも膜下出血を合併した場合の死亡率はさらに高かった（ノルウェー75%（3/4例）²⁾、英国67%（2/3例）³⁾、米国43%（3/7例）⁵⁾。ワクチン接種後

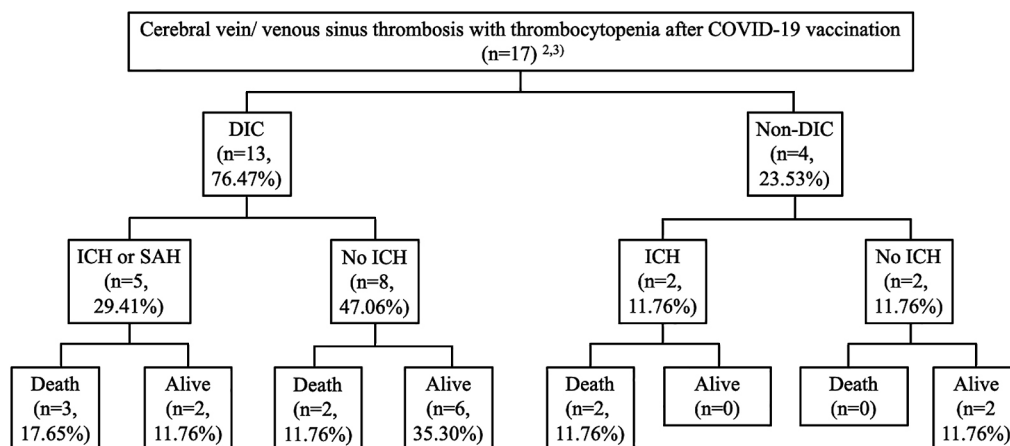


Fig. 1 The incidence of disseminated intravascular coagulation, intracranial hemorrhage, and clinical outcome after cerebral vein/venous sinus thrombosis with thrombocytopenia after COVID-19 vaccination.

DIC, disseminated intravascular coagulation; ICH, intracerebral hemorrhage; SAH, subarachnoid hemorrhage.

Table 2 Case reports of cerebral vein/venous sinus thrombosis with thrombocytopenia syndrome after COVID-19 vaccination.

Case	Case 1 ¹⁾	Case 2 ²⁾	Case 3 ²⁾	Case 4 ²⁾	Case 5 ²⁾	Case 6 ⁶⁾	Case 7 ⁶⁾	Case 8 ⁶⁾
Vaccine				Vaxzevria™				JNJ-78436735
Age, sex	49F	37F	42F	39F	54F	32M	25M	48F
Time from vaccination (=day 0) to admission, days	10	8	10	10	7	9	6	14
Initial symptoms	next few days, fatigue, myalgia, and headache	day 7, headaches	day 7, headache	day 8, abdominal pain and headache	headache and hemiparesis	thunderclap headache, left incoordination and hemiparesis	headache, photophobia, vomiting, petechial rash, gum bleeding, hemiparesis, hemisensory loss	Abdominal pain
Other symptoms	day 10, chills, fever, nausea, epigastric discomfort	day 8, fever and persistent headache	day 10, drowsiness	day 10, headache worsening		consciousness disturbance, seizures, decerebrate posturing		headache
Platelet count, nadir, /mm ³	13,000	22,000	14,000	70,000	19,000	30,000	19,000	13,000
Fibrinogen, nadir	0.78 g/l (ref 2-4)	2.1 g/l (1.9-4.0)	0.8 g/l	1.2 g/l	1.2 g/l	1.4 g/l (ref 1.5-4.5)	1.3 g/l	89 mg/dl (220-397)
PF4 antibody (ELISA)	Strong positive	Strong positive	Strong positive	Strong positive	Strong positive	NA	positive	Strong positive
CT findings	SVT, aortic and iliac artery thrombosis, PE	CVT (transverse and sigmoid sinus)	CVT (transverse and sigmoid sinus), HI	CVT (deep and superficial cerebral vein), HI	ICH, CVT with global edema	CVT (superior sagittal sinus and cortical vein), ICH, SAH	CVT (superior sagittal sinus and cortical veins), ICH, SAH	SVT, CVT (transverse and straight sinus), ICH
Follow-up CT findings	SVT progression, GI bleeding	massive cerebellar hemorrhage, edema		recanalization in the affected cerebral venous sinuses		progression of ICH, cerebral edema, and cerebellar herniation	extensive ICH with marked oedema, midline shift, extensive SAH	
Treatment								
Heparin	yes	yes	yes	yes	yes	no	yes	yes
Non-heparin anticoagulant	no	no	no	no	no	no	no	Argatroban, after waiting ELISA
Platelet transfusion	yes	yes	yes	no	yes	no	yes	no
Intravenous immunoglobulin	no	no	yes (day 18)	immediately	immediately	no	immediately	yes, after waiting ELISA
Steroid	no	no	yes (day 18)	immediately	immediately	no	immediately	no
Thrombectomy	no	no	no	no	yes	no	no	no
Decompressive craniotomy	no	yes	yes	no	yes	no	no	no
Outcome	died on day 11. Autopsy revealed CVT.	died on day 2 after surgery due to massive uncontrollable edema	died on day 25 due to increased ICP and severe HI	full recovery	died on day 9 due to uncontrollable ICP	died	died	Critically ill

GI, gastrointestinal; ICH, intracerebral hemorrhage; CVT, Cerebral vein/venous sinus thrombosis; ELISA, enzyme-linked immunosorbent assay; HI, hemorrhage infarction; ICP, intracranial pressure; PE, pulmonary embolism; SAH, subarachnoid hemorrhage; SVT, splanchnic vein thrombosis

TTS に脳静脈血栓症と DIC 合併の有無と頭蓋内出血や臨床転帰の関係を Fig. 1 に示す²⁾³⁾。一般的な DIC の診断基準に当てはめるだけの十分なデータを得ることはできなかったため、ここでは、D-ダイマーが著明に上昇し、プロトロンビン時間延長、プロトロンビン時間国際標準比上昇、活性化部分トロンボプラスチン時間延長の三つのうち一つ以上当てはまる場合を DIC とする Greinacher らの基準¹⁾を参考に DIC を診断した。76% (13/17 例中) に DIC を合併し、そのうち脳出血またはくも膜下出血を合併した 5 例のうち 3 例 (60%) が死亡した。なお、現時点では、脳静脈血栓症の重症度や治療内容により死亡率が変化するかどうかは不明である。

5. COVID-19 ワクチン接種後の TTS と脳静脈血栓症

COVID-19 ワクチン接種後の TTS に伴う脳静脈血栓症の経過が記載されている 8 例¹⁾²⁾⁴⁾¹⁶⁾を Table 2 にまとめる。1 例は回復したが、1 例は重症 (報告時点)、6 例が死亡した。死亡した 6 例のうち 5 例が脳出血を合併していた。薬物治療をしていない 1 例を除いた 7 例で、入院後にヘパリンを投与されていた。これは、当時は TSS が自己免疫性 HIT に類似した病態であることがまだ認識されていなかったためと思われる。現在では COVID-19 ワクチン接種後の TTS の場合、ヘパリンは避け、抗凝固療法を行う場合はヘパリン以外の抗凝固薬を使用するように提言されている^{6)10)~12)23)}。IVIg やステロイドの投与をしていない症例 (case 1, 2, 6) や投与開始が遅かった症例 (case 3, 8) はいずれも死亡している。IVIg やステロイドを速やかに投与した 3 症例 (case 4, 5, 7) のうち、血小板輸血を行っていない 1 例 (case 4) は回復したが、血小板輸血を併用した 2 例 (case 5, 7) は死亡した。治療法の観点で考えると、ヘパリン投与や血小板輸血を避けるべきという提言^{6)10)~12)23)}を支持する結果といえる。渉猟し得たケースシリーズからでは、ヘパリン以外の抗凝固薬のうち、薬剤の開始のタイミングや種類、用量設定をどのように行うべきか判断できなかった。

6. 治療

有効性及安全性が確立した治療法はまだ存在せず、国内で保険適応の治療法はない。HIT と類似した病態と推定されていることから、まずはヘパリンや血小板輸血を避ける^{6)10)~12)22)}ことが重要と思われる。

海外の提言では、血小板の活性化を早期に抑制するために、高用量 IVIg を行うことが勧められている^{6)10)~12)23)}。自己免疫性 HIT の治療としての高用量 IVIg^{28)~30)}は、血小板第 4 因子に対する抗体の血小板や単球などの FcγRIIA 受容体への結合を妨げ、血小板や単球/マクロファージの活性化、マイクロパーティクルや組織因子の増加を防ぎ、トロンビン過剰産生による血栓塞栓症を抑制する^{31)~34)}。TTS においても同様の機序で病態を改善できる可能性が示唆されている。

血栓症の予防としてはヘパリン以外の抗凝固薬を使用する

ことになる^{6)10)~12)23)}。ただし、上記の通り TTS では頭蓋内出血など出血合併症の頻度が高いため、出血と血栓症のリスクバランスを考慮する必要がある。AHA/ASA Stroke Council Leadership²³⁾は、COVID-19 ワクチン接種後 TTS に合併した脳静脈血栓症に対する抗凝固療法について、ヘパリン以外の抗凝固薬 (アルガトロバン、ビバルリジン、ダナパロイド、フォンダパリヌクス、直接作用型経口抗凝固薬) を治療用量で使用することを勧めているが、重度の血小板減少 (20,000/ μ l 以下) やフィブリノゲンが低下している場合は用量の変更が必要かもしれないと記載している。しかし、具体的な使用方法について記載されていない。COVID-19 ワクチン接種後 TTS の治療に関する情報は今後も更新されると思われることから、国内や海外の最新の提言を参考に治療すべきと考える。

7. COVID-19 ワクチン接種後 TTS に関する我が国の対応

国内ではバキスゼブリア[®]が 5 月 21 日に特例承認された。これにあわせ、日本脳卒中学会と日本血栓止血学会の 2 学会合同委員会は、「アストラゼネカ社 COVID-19 ワクチン接種後の血小板減少症を伴う血栓症の診断と治療の手引き・第 2 版」を公開している。

8. おわりに

COVID-19 感染症の蔓延防止にワクチン接種が有効であることは言うまでもない。ただし、頻度は少ないといわれているものの、副反応が生じた際は最善と思われる治療を速やかに提供すべきである。COVID-19 ワクチン接種後の TTS は新しい疾患概念であるため、今後も病態解明や治療法についての報告が続くと思われる。なお、本論文は COVID-19 ワクチン接種の有効性及安全性に問題提起するものではない。

※本論文に関連し開示すべき COI 状態にある企業・組織や団体
橋本洋一郎：講演料：ファイザー株式会社

河野浩之、平野照之：本論文に関連し開示すべき COI 状態にある企業、組織、団体はいずれもありません。

文 献

- 1) Greinacher A, Thiele T, Warkentin TE, et al. Thrombotic thrombocytopenia after ChAdOx1 nCov-19 vaccination. *N Engl J Med* Advance Publication, 2021;doi: 10.1056/NEJMoa2104840.
- 2) Schultz NH, Sørvoll IH, Michelsen AE, et al. Thrombosis and thrombocytopenia after ChAdOx1 nCoV-19 vaccination. *N Engl J Med* Advance Publication, 2021;doi: 10.1056/NEJMoa2104882.
- 3) Scully M, Singh D, Lown R, et al. Pathologic antibodies to platelet factor 4 after ChAdOx1 nCoV-19 vaccination. *N Engl J Med* Advance Publication, 2021;doi: 10.1056/NEJMoa2105385.
- 4) Muir KL, Kallam A, Koepsell SA, et al. Thrombotic thrombocytopenia after Ad26.COV2.S vaccination. *N Engl J Med* Advance Publication, 2021;doi: 10.1056/NEJMc2105869.

- 5) See I, Su JR, Laie A, et al. US case reports of cerebral venous sinus thrombosis with thrombocytopenia after Ad26.COV2.S vaccination. *JAMA Advance Publication*, 2021;doi:10.1001/jama.2021.7517.
- 6) Oldenburg J, Klamroth R, Langer F, et al. Diagnosis and management of vaccine-related thrombosis following AstraZeneca COVID-19 vaccination: guidance statement from the GTH. *Hamostaseologie Advance Publication*, 2021;doi: 10.1055/a-1469-7481.
- 7) Interim Case Definition of Thrombosis with Thrombocytopenia Syndrome (TTS) [Internet]. Decatur, GA: The Task Force for Global Health; 2021 May 18. [cited 2021 May 18]. Available from: <https://brightoncollaboration.us/thrombosis-with-thrombocytopenia-syndrome-interim-case-definition/>.
- 8) AstraZeneca's COVID-19 vaccine: EMA finds possible link to very rare cases of unusual blood clots with low blood platelets [Internet]. Amsterdam, The Netherlands: European Medicines Agency; 2021 July 4. [cited 2021 May 18]. Available from: <https://www.ema.europa.eu/en/news/astrazenecas-covid-19-vaccine-ema-finds-possible-link-very-rare-cases-unusual-blood-clots-low-blood>.
- 9) Joint CDC and FDA Statement on Johnson & Johnson COVID-19 Vaccine [Internet]. Silver Spring, MD: FDA; 2021 April 13. [cited 2021 May 18]. Available from: <https://www.fda.gov/news-events/press-announcements/joint-cdc-and-fda-statement-johnson-johnson-covid-19-vaccine>.
- 10) ISTH Interim Guidance for the diagnosis and treatment on vaccine-induced immune thrombotic thrombocytopenia [Internet]. Carrboro, NC: ISTH; Updated 2021 April 20 [cited 2021 May 18]. Available from: <https://www.isth.org/news/561406/>.
- 11) Thrombosis with Thrombocytopenia syndrome (also termed vaccine-induced thrombotic thrombocytopenia) [Internet]. Washington, DC: American Society of Hematology; Version 1.4; last updated 2021 April 29 [cited 2021 May 18]. Available from: <https://www.hematology.org/covid-19/vaccine-induced-immune-thrombotic-thrombocytopenia>.
- 12) Gresele P, Marietta M, Ageno W, et al. Management of cerebral and splanchnic vein thrombosis associated with thrombocytopenia in subjects previously vaccinated with Vaxzevria (AstraZeneca): a position statement from the Italian Society for the Study of Haemostasis and Thrombosis (SISST). *Blood Transfus Advance Publication*, 2021;doi: 10.2450/2021.0117-21.
- 13) Cines DB, Bussell JB. SARS-CoV-2 vaccine-induced immune thrombotic thrombocytopenia. *N Engl J Med Advance Publication*, 2021;DOI:10.1056/NEJMe2106315.
- 14) Østergaard SD, Schmidt M, Horváth-Puhó E, et al. Thromboembolism and the Oxford-AstraZeneca COVID-19 vaccine: side-effect or coincidence? *Lancet* 2021;397: 1441-1443.
- 15) Pottegård A, Lund LC, Karlstad Ø, et al. Arterial events, venous thromboembolism, thrombocytopenia, and bleeding after vaccination with Oxford-AstraZeneca ChAdOx1-S in Denmark and Norway: population based cohort study. *BMJ Advance Publication*, 2021;doi: 10.1136/bmj.n1114.
- 16) Mehta PR, Apap Mangion S, Bengner M, et al. Cerebral venous sinus thrombosis and thrombocytopenia after COVID-19 vaccination—a report of two UK cases. *Brain Behav Immun Advance Publication*, 2021;doi: 10.1016/j.bbi.2021.04.006.
- 17) Tiede A, Sachs UJ, Czwalińska A, et al. Prothrombotic immune thrombocytopenia after COVID-19 vaccine. *Blood Advance Publication*, 2021;doi: 10.1182/blood.20210111958.
- 18) Signal assessment report on embolic and thrombotic events (SMQ) with COVID-19 vaccine (ChAdOx1-S [recombinant]) – COVID-19 vaccine AstraZeneca (Other viral vaccines). EPITT no:19683 [Internet]. Amsterdam, The Netherlands: European Medicines Agency; 2021 March 24 [cited 2021 May 18]. Available from: https://www.ema.europa.eu/en/documents/prac-recommendation/signal-assessment-report-embolic-thrombotic-events-smq-covid-19-vaccine-chadox1-s-recombinant-covid_en.pdf.
- 19) Silvis SM, de Sousa DA, Ferro JM, et al. Cerebral venous thrombosis. *Nat Rev Neurol* 2017;13:555-565.
- 20) Greinacher A, Selleng K, Warkentin TE. Autoimmune heparin-induced thrombocytopenia. *J Thromb Haemost* 2017;15: 2099-2114.
- 21) Greinacher A. Clinical practice. Heparin-induced thrombocytopenia. *N Engl J Med* 2015;373:252-261.
- 22) Greinacher A, Farner B, Kroll H, et al. Clinical features of heparin-induced thrombocytopenia including risk factors for thrombosis. A retrospective analysis of 408 patients. *Thromb Haemost* 2005;94:132-135.
- 23) American Heart Association/American Stroke Association Stroke Council Leadership. Diagnosis and Management of Cerebral Venous Sinus Thrombosis with Vaccine-Induced Thrombotic Thrombocytopenia. *Stroke Advance Publication*, 2021;doi: 10.1161/STROKEAHA.121.035564.
- 24) Platton S, Bartlett A, MacCallum P, et al. Evaluation of laboratory assays for anti-platelet factor 4 antibodies after ChAdOx1 nCoV-19 vaccination. *J Thromb Haemost Advance Publication*, 2021;doi: 10.1111/jth.15362.
- 25) Bayas A, Menacher M, Christ M, et al. Bilateral superior ophthalmic vein thrombosis, ischaemic stroke, and immune thrombocytopenia after ChAdOx1 nCoV-19 vaccination. *Lancet Advance Publication*, 2021;doi: 10.1016/S0140-6736(21)00872-2.
- 26) Ferro JM, Canhão P, Stam J, et al. Prognosis of cerebral vein and dural sinus thrombosis: results of the International Study on Cerebral Vein and Dural Sinus Thrombosis (ISCVT). *Stroke* 2004;35:664-670.
- 27) Ferro JM, Canhão P, Aguiar de Sousa D. Cerebral venous thrombosis. *Presse Med* 2016;45:e429-e450.
- 28) Padmanabhan A, Jones CG, Pechauer SM, et al. IVIg for treatment of severe refractory heparin-induced thrombocytopenia. *Chest* 2017;152:478-485.
- 29) Warkentin TE, Climas TH, Morin P-A. Intravenous immune globulin to prevent heparin-induced thrombocytopenia. *N Engl J Med* 2018;378:1845-1848.
- 30) Warkentin TE. High-dose intravenous immunoglobulin for the treatment and prevention of heparin-induced thrombocytopenia: a review. *Expert Rev Hematol* 2019;12:685-698.
- 31) Kelton JG, Sheridan D, Santos A, et al. Heparin-induced

- thrombocytopenia: laboratory studies. *Blood* 1988;72:925-930.
- 32) Arepally GM, Mayer IM. Antibodies from patients with heparin-induced thrombocytopenia stimulate monocytic cells to express tissue factor and secrete interleukin-8. *Blood* 2001; 98:1252-1254.
- 33) Tutwiler V, Madeeva D, Ahn HS, et al. Platelet transactivation by monocytes promotes thrombosis in heparin-induced thrombocytopenia. *Blood* 2016;127:464-472.
- 34) Arepally GM, Padmanabhan A. Heparin-induced thrombocytopenia. A focus on thrombosis. *Arterioscler Thromb Vasc Biol* 2021;41:141-152.

Abstract

Cerebral vein/venous sinus thrombosis with thrombocytopenia syndrome after COVID-19 vaccination

Hiroyuki Kawano, M.D.¹⁾, Yoichiro Hashimoto, M.D.²⁾ and Teruyuki Hirano, M.D.¹⁾,

¹⁾ Department of Stroke and Cerebrovascular Medicine, Kyorin University

²⁾ Department of Neurology, Kumamoto City Hospital

Vaccines are important in managing the COVID-19 pandemic caused by SARS-CoV-2. Despite the very low incidence, severe cases of thrombosis with thrombocytopenia after COVID-19 vaccination termed as Thrombosis with Thrombocytopenia Syndrome (TTS) have been reported. TTS clinically resembles autoimmune heparin-induced thrombocytopenia. TTS can cause disability and even death. It usually presents 4-28 days after vaccination characterized by thrombocytopenia and progressive thrombosis, often causing cerebral vein/venous thrombosis (CVT) and splanchnic venous thrombosis. We should avoid all forms of heparin and platelet transfusion. While awaiting further information on the pathophysiological mechanism and treatment of TTS, clinicians should be aware of TTS with CVT in patients receiving COVID-19 vaccinations. This new syndrome of TTS is an active area of investigation globally. Here, we review the available literature.

(*Rinsho Shinkeigaku (Clin Neurol)* 2021;61:594-601)

Key words: COVID-19, vaccination, thrombocytopenia, thrombosis, cerebral vein/venous sinus thrombosis
