



Tidsskriftet

DEN NORSKE LEGEFORENING

Fatal hjerneblødning etter covid-19-vaksine

KORT KASUISTIKK

TOR HALVOR BJØRNSTAD-TUVENG

tor-halvor.bjornstad@tynset.kommune.no
Tynset kommune

Tor Halvor Bjørnstad-Tuveng er spesialist i allmennmedisin, lege i spesialisering i samfunnsmedisin, kommuneoverlege og fastlege. Han er medisinsk ansvarlig for Tynset kommune.

Forfatteren har fylt ut ICMJE-skjemaet og oppgir ingen interessekonflikter.

ANDERS RUDJORD

Anestesiavdelingen
Divisjon Tynset
og

Prehospital divisjon
Sykehuset Innlandet

Anders Rudjord er spesialist i anesthesiologi og overlege.

Forfatteren har fylt ut ICMJE-skjemaet og oppgir ingen interessekonflikter.

PEDER ANKER

Covid-19-teststasjonen
Oslo Lufthavn Gardermoen

Peder Anker er legevaktlege og medisinsk ansvarlig for covid-19-teststasjonen.

Forfatteren har fylt ut ICMJE-skjemaet og oppgir ingen interessekonflikter.

En ung kvinne hadde hodepine i noen dager før hun utviklet en fatal hjerneblødning ti dager etter ChAdOx1 nCoV-19-vaksinen fra AstraZeneca.

Pasienten var en kvinne i 30-årene som arbeidet som helsepersonell. Hun hadde ikke kjent arvelighet for cerebrovaskulær sykdom. 11 måneder før hun fikk en ukomplisert fødsel, men med 1500 ml blødning. I slutten av svangerskapet hadde hun lett preeklampsi, som ble behandlet med lav doser av magnesium, og labetalol ble seponert. Ved kontroll etter en måned var blodtrykket normalt uten behandling (110/70 mm Hg). De siste 12 månedene hadde hun behandlet med duroferon 100 mg x 2 for jernmangel, og hun brukte desloratadin 5 mg for allergi.

Som helsepersonell med pasientkontakt ble kvinnen tilbudt vaksine mot covid-19. Hun ble vaksinert med ChAdOx1 nCoV-19-vaksinen fra AstraZeneca. Hun hadde hodepine. Hodepinen startet relativt brått og hadde en jevn intensitet. Pasienten tilskrev denne stress og benyttet paracetamol som smertelindring.

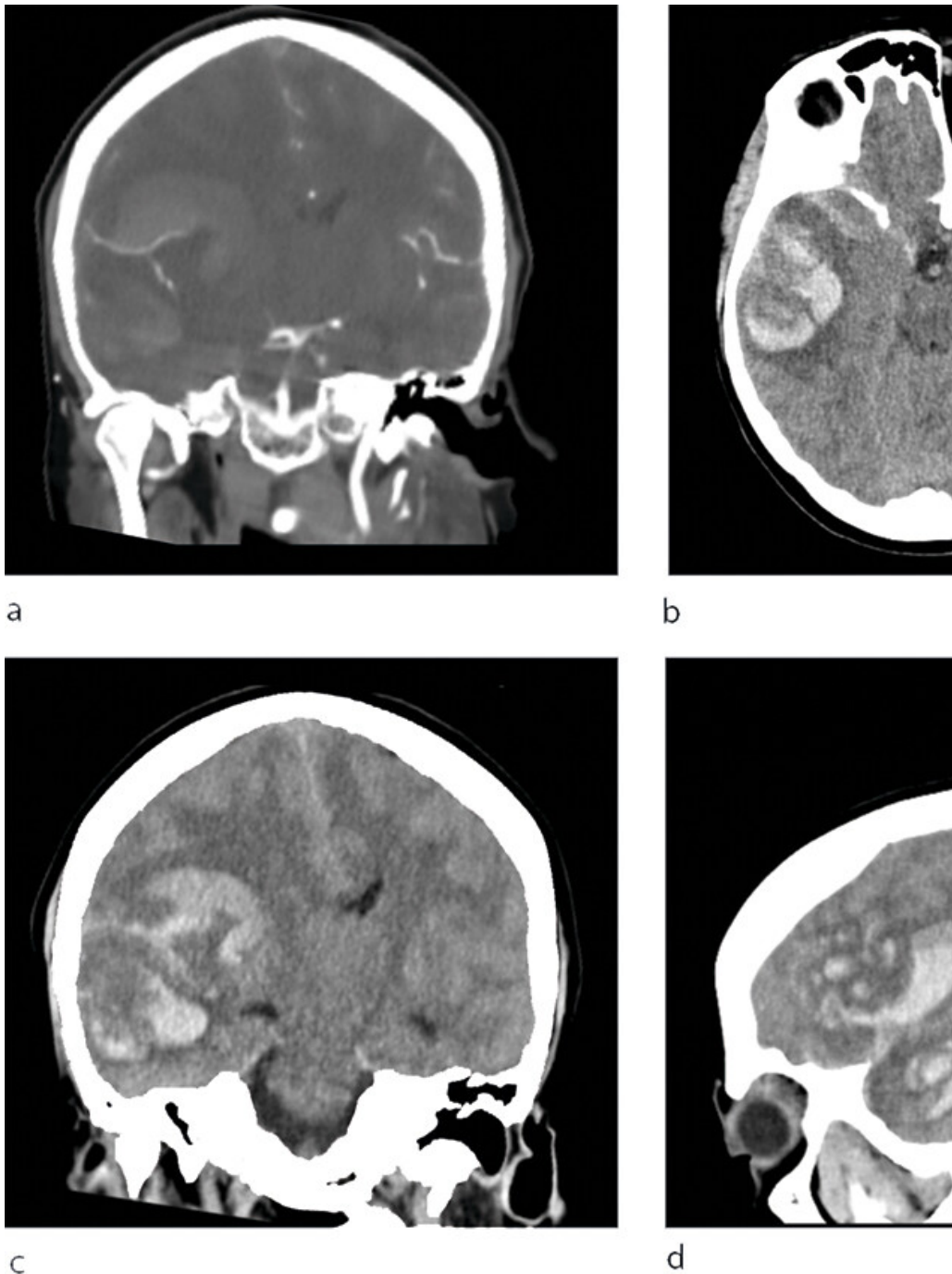
Tre dager senere, altså ti dager etter vaksinasjon, tilkom en brå forverring. Pasientens samboer hadde vært ute en liten stund, og da han kom hjem ble hun funnet på gulvet med bevisstløshet og ukoordinerte bevegelser. De dro da til legevakten.

Ved undersøkelse på legevakt var pasienten ikke orientert for tid eller sted. Hun trengte støtte for å gå. Det ble tidlig klart at innleggelse ved sykehuset var nødvendig. Ved ankomst til sykehuset ble det utført en grundig neurologisk undersøkelse. Pasienten klarte å strekke ut tungen, som devierte lett mot venstre. Pupillene var sidelike, med litt redusert i begge hendene. Hun hadde ingen tegn til nakkestivhet eller utslett. Vitale parametere viste blodtrykk 122/70 mm Hg, puls 80 slag/min, blodsukkeret var 6,8 mmol/L (referanseområde 4,0–6,0), hemoglobinverdien 12,2 g/dL (11,7–15,3), mens CRP-verdien var negativ (< 5 mg/L).

Man mistenkte cerebral hendelse, og pasienten ble umiddelbart innlagt på lokalsykehuset i samme bygg som legevakten. Hun ble lagt på sykehuset.

Ved innkomst ble det beskrevet nedsatt bevissthet, med GCS (Glasgow Coma Scale)-skår på 10–11. Hun hadde ekspressiv afasi, men var i stand til å følge instruksjoner. Det var ingen nakkestivhet. Pupillene var sidelike og bilateralt lysreagerende. Hun hadde sentral venstresidig facialisiparalyse og fullstendig venstresidig hemiparalyse. Hun kunne spontant bevege høyre sides ekstremiteter, fulgte instruksjoner og løftet høyre underarm i stand til å bevege høyre overekstremitet og klemme med høyre hånd. Plantarrefleksene var inverterte bilateralt. NIHSS-skalaen for slag ble 132/80 mm Hg, og O₂-metningen var på 97% uten O₂. Respirasjonsfrekvensen var 12/min og kroppstemperaturen 36,5 °C. EKG viste sinusbradykardi med innslag av sinoatriale (SA) blokkeringer og atrioventrikulært (AV) blokk grad III. Man tolket funnene som sekundære til aktuell cerebral patologi.

Det var sterk mistanke om intracerebral blødning, og slagalarmen ble utløst. CT caput ble rekvirert og viste en stor høyresidig intracerebral blødning i området til arteria cerebri media, utviklende ødem med overskyting av midtlinjestrukturer og kraftig kompresjon av høyre sideventrikel og en del ferskt blod i hjerneparenkymet (figur 1), men det var ikke synlig blod i ventrikkelssystemet. CT angiografi var uten funn av



Figur 1 CT caput på lokalsykehus viser stor parenkymbloeding i høyre hemisfære med gjennombrudd til subaraknoidalrommet, b) aksial masseeffekt med midtlinjeforskyvning og begynnende transtentorial herniering. Angiografi (a) kunne ikke påvise blødningsfokus. Oppta å utelukke cerebral venetrombose.

Vakthavende ved laboratoriet ringte mens pasienten var til CT-undersøkelse og ga beskjed om svært lave trombocytverdier på innkomst. Stor intracerebral blødning og relativt uttalt trombocytopeni ble det gitt traneksamsyre (Cyklokapron) 1 g intravenøst. Lokalsykehuset har for transfusjon.

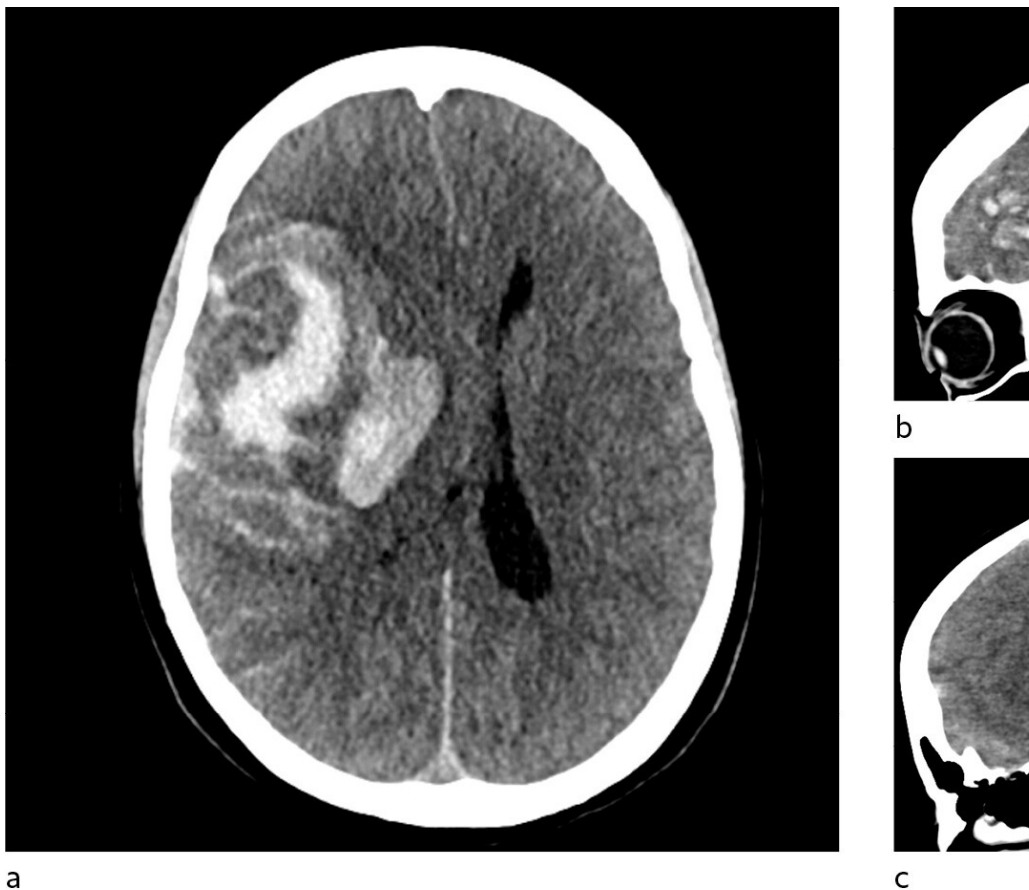
Blodprøveanalyser ved innleggelse ved lokalsykehus viste flere avvikende prøvesvar (kursivert): b-Hb 14,5 g/dl (11,7-15,3), b-leukocytter $12,5 \times 10^9/L$ (2,0-7,5), b-lymfocytter $1,1 \times 10^9/L$ (1,5-4,0), b-monocytter $0,7 \times 10^9/L$ (0,2-0,8), b-trombocytter $37 \times 10^9/L$ (145-390), b-MCV 94 fL (86-102), b-MC partiiell tromboplastintid 27 s (25-36), p-fibrinogen 2,2 g/L (1,7-4,0), p-FDP-D-dimer $> 7,0$ mg/L (0-0,5), s-CRP 8 mg/L (0-5) og s-haptoglobin 2,43 g/l. Innkomstprøver viste normale verdier.

Overflytting til universitetssykehus ble umiddelbart besluttet. Det ble konferert med hematologisk vakthavende lege ved universitetssykehuset for å gi øvrige blodprodukter i påvente av transport. Pasienten ble informert om CT-funnene og den planlagte overflyttingen til universitetssykehuset. Hun var våken, og man oppfattet at hun forstod informasjonen som ble gitt.

På vei fra CT til overvåkningsavdelingen ble pasienten merkbart dårligere, GCS-skår falt til 5-6 og hun fikk et krampeanfall, som ble kupert med kuperhelikoptertransport fikk hun generell anestesi med fentanyl og propofol samt muskelrelaxerende (rocuronium). Hun ble intubert og ko-ventilasjon ble etablert med god sedasjon og hyperventilering. Arteriell blodgass etter intubasjon viste pCO_2 3,92 kPa (4,5-6,1 kPa). Respiratorinnstilling ble justert til pCO_2 -verdi på 4-4,5 kPa. Cerebral perfusjon ble forsøkt sikret med høyt arterielt blodtrykk (MAP), som lå på rundt 90-100 mm Hg før t-noradrenalininfusjon, og blodtrykket ble monitorert invasivt. Til tross for forsøkene på å senke det intrakraniale trykket var begge pupillene dilaterte og reagerende på lys ved lokalsykehuset.

Det var dårlig vær, og helikopteret måtte lande underveis. Pasienten ble transportert videre i bilambulans til universitetssykehuset.

Pasienten ankom universitetssykehuset tre timer etter varsling fra lokalsykehuset. Ved mottak hadde pasienten bilateral mydriasis uten lyssvarende pupiller, og CT caput tatt umiddelbart etter ankomst viste progrediering av en stor intrakranial blødning med startende herniering (figur 1) med opphørt blodsirkulasjon i hjernen, og videre tiltak ble vurdert som uhensiktsmessige.



Figur 2 CT caput på universitetssykehus viste økt størrelse av hematomet, a) aksialt, b) sagittalt og c) sagittalt nær midtlinjen. Det er nå bå cerebellære tonsiller gjennom foramen magnum. Lav tetthet i cerebral cortex og redusert differensiering mellom grå og hvit substans er t Kliniske tester viste ikke tegn til cerebral aktivitet, og man planla derfor for organondonasjon. I forbindelse med organondonasjon ønsket man henvist til hematologisk tilsyn på grunn av trombocytopeni. Det fremkom av journalen at trombocytverdiene hadde vært normale ved ti før det aktuelle, $325 \times 10^9/L$ (145–390). Det ble gjort blodutstryk og benmargaspirat, som ikke viste tegn til malignitet. Hennes trombocytto perifert forbruk, enten gjennom disseminert intravaskulær koagulasjon (DIC) eller immunologisk mediert trombocytopeni. Det ble bem med disseminert intravaskulær koagulasjon.

Pasienten forble sedert frem til respiratorbehandlingen ble avsluttet. Hendelsen ble meldt som mulig bivirkning til Statens legemiddelve hjerneblødning ti dager etter vaksinasjon.

Ved obduksjon, begjært av Folkehelseinstituttet, ble dødsårsaken bekreftet å være stor intrakranial blødning. Det ble ikke funnet tegn til e Det ble heller ikke funnet tegn til synlige tromber i andre store kar, inkludert lyskearterier, og det var normale organfunn. I lys av flere lign undersøkelser og fant små tromber av fersk karakter i sinus transversus, pannelapper og i arteria pulmonalis. Det ble også påvist antistoffi Hendelsen som vi beskriver i denne kasuistikken, undersøkes fortsatt av Legemiddelverket, og en endelig konklusjon foreligger foreløpig

Diskusjon

Kasuistikken beskriver en ung kvinne som fikk en fatal cerebral hendelse i etterkant av vaksinasjon med AstraZenecas ChAdOx1 nCoV-19-v det ikke meldt noen hendelser med samme alvorlighetsgrad eller likhetstrekk i Norge (2), og det var ikke en kjent bivirkning av vaksinen. trombocytopeni etter covid-19-vaksiner med mRNA-teknologi (3), og immunologisk mediert trombocytopeni var omtalt som en komplik

Få dager etter denne hendelsen ble det meldt fra Rikshospitalet om flere tilfeller av alvorlige blodpropper og blødninger hos pasienter so pasientene hadde lave trombocytall, og i disse tilfellene klarte man å finne en sammenheng mellom hendelsene og vaksinen (1). Tilstand trombotisk trombocytopeni (TTP), som kjennetegnes av lave trombocytall, trombedannelser og antistoff mot platefaktor 4 (4, 5). I lys av undersøkelser, og man fant også hos vår pasient tendens til trombedannelse med små tromber i sinus transversus, pannelapper og a. pulm platefaktor 4. Samlet sett er det derfor mye som taler for at dette var et tilfelle av vaksineindusert trombotisk trombocytopeni. Retrospekt CT representerte et venøst hemoragisk infarkt tilsvarende det som ble sett hos flere pasienter på Rikshospitalet (1), og om blødningskomf følge av vaksineindusert trombotisk trombocytopeni. Et venøst infarkt kunne kanskje forklare pasientens hodepine.

Det er fremdeles begrenset erfaring med tilstanden, og denne kasuistikken beskriver hvordan et sannsynlig tilfelle av vaksineindusert tro seg både klinisk, radiologisk og laboratoriemessig. Denne tilstanden kan debutere med hodepine, som hos vår pasient, eller med synsfors brystmerter, åndenød eller hevelse eller smerter i benet (6). Det finnes behandling (7), og prognosen bedres vesentlig om man gjenkjenn irreversible komplikasjoner.

Flere land rapporterer nå om lignende hendelser etter vaksinasjon. Tilstanden er sjelden, og nettopp derfor er det viktig å belyse disse her del av vaksineprogrammet for store deler av verden. I etterkant av disse hendelsene gikk Folkehelseinstituttet ut med en advarsel om mul Videre vaksinasjon med AstraZeneca-vaksinen er nå satt på vent i Norge. Regjeringen har satt med en ekspertgruppe som skal gjøre en hell tas i bruk igjen. Folkehelseinstituttet har meldt at siden det er få som dør av covid-19 i Norge nå, ser det ut til at risikoen for død, særlig for seg vaksinere med AstraZeneca-vaksinen enn risikoen er for å dø av sykdommen (9). Det er tankevekkende, men denne kunnskapen hadd vaksinen.

Pasientens pårørende har gitt samtykke til at artikkelen blir publisert.

Artikkelen er fagfellevurdert.

LITTERATUR

1. Schultz NH, Sørvoll IH, Michelsen AE et al. Thrombosis and Thrombocytopenia after ChAdOx1 nCoV-19 Vaccination. *N Engl J Med* 2021; 384: NEJMoa2102012. Lest 27.4.2021.
2. Statens legemiddelverk. Meldte mistenkte bivirkninger av koronavaksiner. <https://legemiddelverket.no/Documents/Bivirkninger%20og%20sikkerhet/Rapporter%20og%20oversikter/Koronavaksiner/20210302Rapport%20over%20ir> Lest 27.4.2021.
3. Lee E-J, Cines DB, Gernsheimer T et al. Thrombocytopenia following Pfizer and Moderna SARS-CoV-2 vaccination. *Am J Hematol* 2021; 96: 534-7. [PubMed]
4. Bhattacharjee S, Banerjee M. Immune Thrombocytopenia Secondary to COVID-19: a systematic review. *SN Compr Clin Med* 2020; 2: 1-11. [PubMed][Crossref]
5. Greinacher A, Thiele T, Warkentin TE et al. Thrombotic Thrombocytopenia after ChAdOx1 nCoV-19 Vaccination. *N Engl J Med* 2021; 384: NEJMoa2104840.
6. International Society on Thrombosis and Haemostasis. Vaccine-Induced Immune Thrombotic Thrombocytopenia (VITT) Diagnostic Flow Chart (Update 2021). https://cdn.ymaws.com/www.isth.org/resource/resmgr/news/ISTH_VITT_Flow_Chart_Final.pdf Lest 27.4.2021.
7. International Society on Thrombosis and Haemostasis. ISTH Interim Guidance for the Diagnosis and Treatment on Vaccine-Induced Immune Thrombotic Thrombocytopenia (VITT). https://cdn.ymaws.com/www.isth.org/resource/resmgr/ISTH_VITT_Guidance_2.pdf Lest 27.4.2021.
8. Folkehelseinstituttet. AstraZeneca-vaksinen: Når skal lege oppsøkes. <https://www.fhi.no/nyheter/2021/nar-skal-lege-oppsokes/> Lest 27.4.2021.
9. Folkehelseinstituttet. Til deg som har fått første dose av AstraZeneca-vaksinen. <https://www.fhi.no/contentassets/0b879d03f7ac43d18df994980638a02f1/> Lest 27.4.2021.

Publisert: 29. april 2021. Tidsskr Nor Legeforen. DOI: 10.4045/tidsskr.21.0312
Mottatt 12.4.2021, første revisjon innsendt 24.4.2021, godkjent 27.4.2021.
Publisert under åpen tilgang CC BY-ND. Lastet ned fra tidsskriftet.no 18. juli 2022.